

**PENURUNAN JUMLAH SEL LEYDIG DAN SEL SERTOLI
TIKUS PUTIH (*Rattus norvegicus*) STRAIN WISTAR
SETELAH PEMBERIAN FORMALIN**

*Decrease on the Number of Leydig and Sertoli cells in Rats (*Rattus norvegicus*)
Wistar Strain after Formaldehyde Administration*

Melia Sesva Dina¹, Dasrul², Sugito³, Sri Wahyuni⁴, T. Armansyah TR.⁵, Ismail⁶

¹Program Studi Pendidikan Dokter Hewan Fakultas Kedokteran Hewan Universitas Syiah Kuala

²Laboratorium Reproduksi Fakultas Kedokteran Hewan Universitas Syiah Kuala, Banda Aceh

³Laboratorium Klinik Fakultas Kedokteran Hewan Universitas Syiah Kuala, Banda Aceh

⁴Laboratorium Anatomi Fakultas Kedokteran Hewan Universitas Syiah Kuala, Banda Aceh

⁵Laboratorium Farmakologi Fakultas Kedokteran Hewan Universitas Syiah Kuala, Banda Aceh

³Laboratorium Kesmavet Fakultas Kedokteran Hewan Universitas Syiah Kuala, Banda Aceh

E-mail: meliasesvadina@gmail.com

ABSTRAK

Penelitian ini bertujuan mengetahui pengaruh formalin terhadap penurunan jumlah sel Leydig dan sel Sertoli tikus putih (*Rattus norvegicus*) strain Wistar. Sampel yang digunakan dalam penelitian ini adalah 24 ekor tikus putih jantan berumur 4-5 bulan dengan berat badan 180-200 gram. Penelitian ini merupakan penelitian eksperimental menggunakan rancangan acak lengkap (RAL) dengan 4 kelompok perlakuan dan 6 ulangan. Kelompok pertama merupakan kontrol (K0) tikus tidak diinjeksi formalin. Kelompok kedua (K1) tikus diinjeksi formalin dosis 1,0 mg/kg BB. Kelompok ketiga (K2) tikus diinjeksi formalin dosis 2,5 mg/kg BB. Kelompok keempat (K3) tikus diinjeksi formalin dosis 5,0 mg/kg BB. Pemberian formalin untuk kelompok perlakuan dilakukan selama 14 hari. Tikus dikorbankan kemudian diambil organ testis sebelah kiri. Selanjutnya dilakukan pembuatan preparat histologis menggunakan pewarnaan H-E lalu dilakukan penghitungan jumlah sel Leydig dan sel Sertoli. Data dianalisis menggunakan analisis varian (ANOVA) pola satu arah dan dilanjutkan dengan uji berganda Duncan. Hasil penelitian menunjukkan bahwa pemberian formalin berpengaruh sangat nyata ($p < 0,01$) terhadap jumlah sel Leydig dan sel Sertoli testis tikus putih strain Wistar. Jumlah sel Leydig dan sel Sertoli pada K1 berbeda nyata dengan K2 dan K3 ($p < 0,01$). Disimpulkan bahwa pemberian formalin dosis 1,0; 2,5; dan 5,0 mg/kg BB secara intraperitoneal selama 14 hari menyebabkan penurunan jumlah sel Leydig dan sel Sertoli tikus putih (*Rattus norvegicus*) strain Wistar.

Kata kunci: sel Leydig, sel Sertoli, *Rattus norvegicus*, formalin

ABSTRACT

*The aim of this research was to investigate the effect of formaldehyde administration decrease on the number of leydig and sertoli cells in rat (*rattus norvegicus*) wistar strain. The sample used in this research was 20 male rats, aged 4-5 month-old with weight 180-200 gram. The design used was completely randomized design (CRD) with 4 group treatment and 6 replications. First group (K0) used as a control, and none of formaldehyde. Second group (K1) rat was injected formaldehyde 1,0 mg/kg bw. The third group (K2) rat was injected formaldehyde 2,5 mg/kg bw. The four group (K3) rat was injected formaldehyde 5,0 mg/kg bw. Formaldehyde administration to group treatment for 14 days. Rats was sacrificed then taken left testicular organ. Next preparations for histological staining H-E and than calculating the number of Leydig and Sertoli cells. Data were analyzed using analysis of varians (ANOVA) one-way pattern and Duncan multiple test. Result showed that administration of formaldehyde significant effect ($p < 0,01$) on the number of Leydig dan Sertoli cells testicular rat Wistar strain. The number of Leydig and Sertoli cells treatment K1 significant different with K2 and K3 ($p < 0,01$). The conclusion of formaldehyde administration dose 1,0; 2,5; and 5,0 mg/kg bw intraperitoneally for 14 days can decrease the number of Leydig and Sertoli of rat cells (*Rattus norvegicus*) Wistar strain.*

Key word: Leydig cell, Sertoli cell, *Rattus norvegicus*, formaldehyde

PENDAHULUAN

Fertilitas atau kesuburan merupakan masalah penting bagi setiap pasangan yang ingin mendapatkan keturunan. Fertilitas dapat dievaluasi dengan menganalisis penurunan jumlah dan kualitas sel-sel yang berperan dalam sistem reproduksi pria dan wanita (Heryani dkk., 2011). Menurut Guyton dan Hall (2001), infertilitas atau ketidaksuburan pada pria berkaitan erat dengan proses spermatogenesis. Proses ini dipengaruhi oleh dua faktor yaitu faktor internal dan eksternal. Faktor internal meliputi faktor hormonal, psikologik, genetik, fisik (suhu, radiasi, dan gelombang ultrasonik), vitamin, gizi, trauma, dan keradangan. Sedangkan faktor eksternal meliputi bahan kimia (obat-obatan dan bahan kimia lainnya).

Bahan kimia seperti formalin sering disalahgunakan oleh masyarakat. Formalin merupakan larutan komersial dengan konsentrasi 10 – 40% dari formaldehida. Formalin digunakan sebagai antiseptik, germisida, dan pengawet non makanan, tetapi banyak produsen makanan yang menyalahgunakan penggunaan formalin sebagai pengawet makanan. Selain harganya yang sangat murah dan mudah didapatkan, produsen sering kali tidak tahu kalau penggunaan formalin sebagai pengawet makanan tidaklah tepat karena bisa menimbulkan gangguan kesehatan bagi konsumen yang memakannya (Nurheti, 2007).

Formalin sangat berbahaya jika terhirup, mengenai kulit, dan tertelan. Akibat yang ditimbulkan dapat berupa luka bakar pada kulit, iritasi pada saluran pernafasan, reaksi alergi, dan bahaya kanker pada manusia. Konsentrasi yang tinggi dalam tubuh dapat menimbulkan reaksi secara kimia dengan hampir semua zat di dalam sel, sehingga menekan fungsi sel dan menyebabkan kerusakan organ tubuh (Cahyadi, 2006). Formalin juga merupakan sumber senyawa oksigen reaktif (ROS) dan radikal bebas eksogen (Nurheti, 2007). Formalin sebagai radikal bebas berpengaruh terhadap ekspresi gen, produksi hormon steroid, gangguan sel Leydig, penurunan fungsi sel Sertoli, dan berkurangnya ekspresi reseptor pada sel-sel sistem reproduksi (Yuningtyaswari dkk., 2013).

Penelitian oleh Chowdury dkk. (1992), menggunakan tikus jantan *strain* Carles foster diberi formalin melalui injeksi intraperitoneal dosis 5, 10, dan 15 mg/kg BB selama 30 hari dapat menurunkan fungsi sel Leydig dan menghambat steroidogenik. Selanjutnya WHO (2005), juga melaporkan bahwa pemberian formalin melalui injeksi intraperitoneal dosis 8 dan 16 mg/kg BB selama 10 hari mengakibatkan degenerasi jaringan testis, penghambatan spermatogenesis, dan menurunnya berat organ testis pada tikus. Lebih lanjut penelitian Zhou dkk. (2006), menggunakan tikus jantan *strain* Sparague-Dawley yang diberi formalin secara intraperitoneal dosis 0,1 dan 10 mg/kg BB selama 14 hari menyebabkan penurunan jumlah spermatozoa, kadar testosteron serum, dan peningkatan apoptosis spermatozoa. Produksi testosteron dan spermatozoa akan memengaruhi jumlah sel Leydig dan sel Sertoli, namun sejauh ini laporan tentang perubahan histologis testis terutama pada jumlah sel Leydig dan sel Sertoli akibat pemberian formalin masih terbatas. Oleh karena itu, perlu dilakukan penelitian yang mengkaji tentang penurunan jumlah sel Leydig dan sel Sertoli tikus putih (*Rattus norvegicus*) *strain* Wistar setelah pemberian formalin berbagai tingkat dosis yang diberikan secara intraperitoneal.

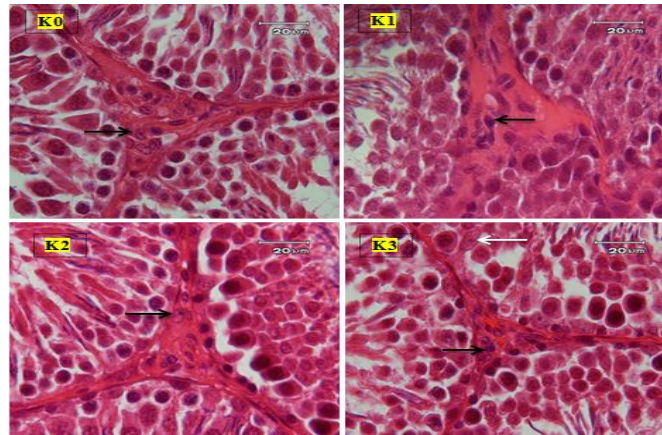
MATERIAL DAN METODE

Penelitian ini merupakan penelitian eksperimental menggunakan Rancangan Acak Lengkap (RAL) yang terdiri atas 4 kelompok perlakuan dan 6 ulangan. Kelompok pertama merupakan kontrol (K0), yaitu tikus tidak mendapatkan perlakuan injeksi formalin. Kelompok kedua (K1), yaitu tikus diinjeksi formalin dosis 1,0 mg/kg BB/hari. Kelompok ketiga (K2), yaitu tikus diinjeksi formalin dosis 2,5 mg/kg BB/hari. Kelompok keempat (K3), yaitu tikus diinjeksi formalin dosis 5,0 mg/kg BB/hari. Pemberian formalin untuk kelompok perlakuan dilakukan selama 14 hari secara intraperitoneal. Selanjutnya dilakukan penghitungan jumlah sel Leydig dan sel Sertoli secara histologis.

HASIL DAN PEMBAHASAN

Jumlah Sel Leydig

Hasil pengamatan gambaran histologis sel Leydig diantara tubulus seminiferus testis tikus putih *strain* Wistar yang diinjeksi formalin dosis berbeda menggunakan mikroskop cahaya dapat dilihat pada Gambar 1.



Gambar 1. Gambaran histologis sel-sel interstitial. Tanda panah warna hitam menunjukkan sel Leydig dan tanda panah warna putih menunjukkan sel Sertoli. Kontrol (K0), injeksi formalin dosis 1,0 mg/kg BB (K1), injeksi formalin dosis 2,5 mg/kg BB (K2), dan injeksi formalin dosis 5,0 mg/kg BB (K3), menggunakan pewarnaan HE, pembesaran 100 kali

Pada Gambar 1 terlihat bahwa jumlah sel Leydig sedikit atau mengalami penurunan antar perlakuan K0, K1, K2, dan K3. Selain itu juga terlihat bahwa area diantara tubuluh seminiferus mengecil dan epitel dari tubulus seminiferus terlihat menipis. Hasil penghitungan jumlah sel Leydig pada tikus putih yang diinjeksi formalin dosis berbeda dapat dilihat pada Tabel 1.

Tabel 1. Rata-rata \pm SD jumlah sel Leydig berbagai kelompok perlakuan

Perlakuan	Jumlah Sel Leydig
K0	14,13 \pm 0,62 ^a
K1	10,26 \pm 0,54 ^b
K2	7,46 \pm 0,37 ^c
K3	4,76 \pm 0,57 ^d

^{a,b,c,d} Superskrip yang berbeda menunjukkan adanya perbedaan sangat nyata ($p < 0,01$)

Berdasarkan hasil ANAVA satu arah terhadap jumlah sel Leydig menunjukkan perbedaan sangat nyata antar perlakuan ($p < 0,01$). Hasil ini menunjukkan bahwa injeksi formalin dosis 1,0; 2,5; dan 5,0 mg/kg BB secara intraperitoneal selama 14 hari berpengaruh sangat nyata ($p < 0,01$) terhadap jumlah sel Leydig pada tikus putih *strain* Wistar. Hasil uji lanjut dengan uji berganda Duncan menunjukkan perbedaan yang nyata ($p < 0,01$) rata-rata jumlah sel Leydig pada perlakuan K0 lebih tinggi sangat nyata ($p < 0,01$) dibandingkan dengan K1, K2, dan K3. Rata-rata jumlah sel Leydig pada perlakuan K1 lebih tinggi sangat nyata ($p < 0,01$) dibandingkan dengan K2 dan K3. Rata-rata jumlah sel Leydig pada perlakuan K2 lebih tinggi sangat nyata ($p < 0,01$) dibandingkan dengan K3. Hasil ini membuktikan bahwa injeksi formalin dengan dosis 1,0; 2,5; dan 5,0 mg/kg BB secara intraperitoneal dapat menurunkan jumlah sel Leydig testis tikus putih *strain* Wistar. Semakin tinggi dosis formalin yang diberikan semakin sedikit jumlah sel Leydig testis yang ditemukan.

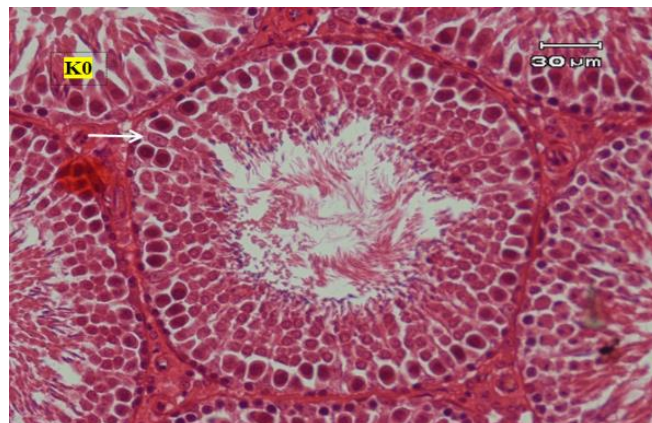
Turunnya jumlah sel Leydig pada kelompok perlakuan pemberian formalin diduga disebabkan karena efek formalin. Menurut Feldman (1975), pemberian formalin secara intraperitoneal yang langsung masuk ke dalam tubuh dan bersirkulasi dalam darah menyebabkan penangkapan sintesis asam nukleat dan protein di dalam sel Leydig sehingga menghambat sekresi LH di hipofisa anterior yang berfungsi menstimulasi pertumbuhan dan jumlah sel Leydig. Hormon lain yang sangat berperan untuk menstimulasi fungsi fisiologis sel Leydig adalah LH. Fungsi utama LH adalah menstimulasi sel Leydig untuk memproduksi hormon testoseron. Kurangnya stimulasi LH pada sel Leydig menyebabkan menurunnya sekresi hormon testosteron pada pria (Olayaki dkk., 2008). Sel Leydig merupakan sel yang sangat peka terhadap senyawa oksigen reaktif (ROS) atau radikal bebas (Colon, 2007). Apabila jumlah sel Leydig menurun maka produksi hormon testosteron juga akan menurun (Chen dan Zirkin, 2000). Formalin yang berlebihan di dalam tubuh akan menyebabkan peningkatan ROS yang terbentuk melalui rantai transport elektron memicu terjadinya reaksi peroksida lipid pada membran sel spermatozoa yang akan merusak protein, lipid, dan DNA penyusun membran sel,

akhirnya sel tersebut mengalami kerusakan dan terjadi apoptosis (Heryani dkk., 2007 dan Winarsi, 2007).

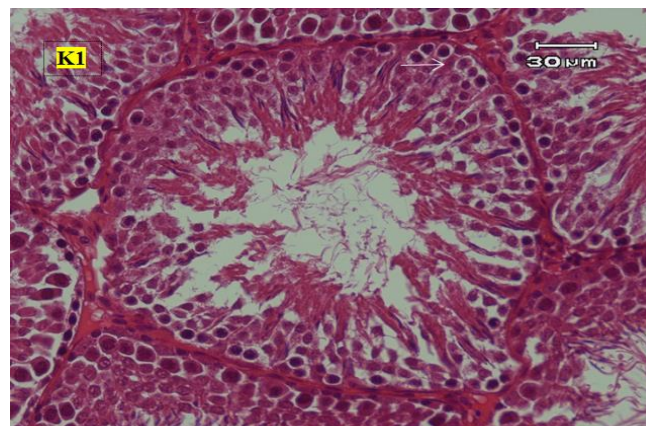
Efek pemberian formalin secara intraperitoneal pada tubuh ada 2 yaitu secara langsung dan tidak langsung. Efek secara langsung pemberian formalin secara intraperitoneal akan langsung masuk ke dalam tubuh dan menuju organ target yaitu testis. Di dalam testis terdapat tubulus seminiferus dan jaringan stroma. Pada tubulus seminiferus terdapat sel-sel germinal dan sel Sertoli, sedangkan pada jaringan stroma terdapat sel interstitial atau Leydig, jaringan ikat, pembuluh darah dan lain-lain. Formalin yang diberikan secara intraperitoneal akan langsung merusak organ testis sehingga sel Sertoli dan sel Leydig yang ada pada jaringan testis juga akan terganggu dan mengakibatkan sel tersebut rusak dan mengalami apoptosis. Akibat terjadinya kerusakan dan apoptosis mengakibatkan jumlah sel Sertoli dan sel Leydig mengalami penurunan (Pangkahila, 2007). Sedangkan efek tidak langsung dari pemberian formalin secara intraperitoneal adalah menurut Agarwal dkk. (2003), karena tingginya ROS di dalam tubuh setelah pemberian formalin akan menghambat kerja GnRH di hipofisa anterior sehingga pembentukan FSH dan LH juga akan terganggu. Sementara FSH bekerja memacu sel Sertoli untuk menghasilkan ABP dan berperan pada proses spermatogenesis, sedangkan LH berfungsi untuk menstimulasi sel Leydig untuk memproduksi hormon testosteron. Dengan terganggunya pembentukan FSH dan LH maka fungsi sel Sertoli dan sel Leydig juga akan terganggu sehingga menyebabkan penurunan jumlah sel Leydig dan sel Sertoli mengalami penurunan.

Jumlah Sel Sertoli

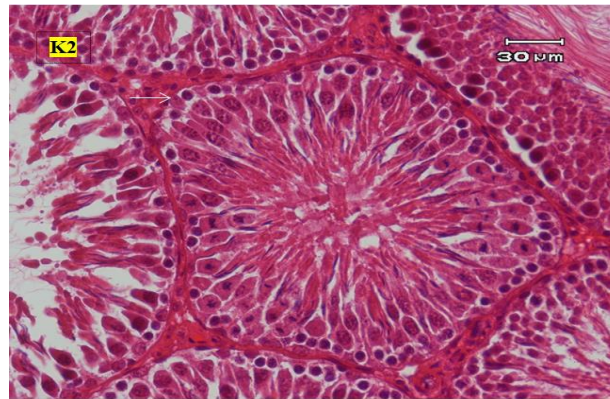
Hasil pengamatan gambaran histologis sel Sertoli pada tubulus seminiferus testis tikus putih *strain* Wistar yang diinjeksi formalin dosis berbeda menggunakan mikroskop cahaya dapat dilihat pada Gambar 2a, 2b, 2c, dan 2d.



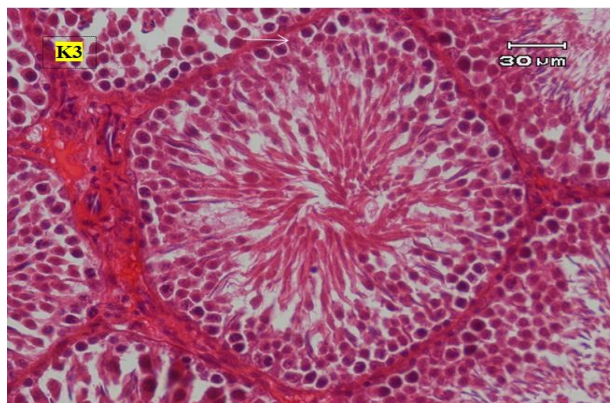
Gambar 2a. Gambaran histologis tubulus seminiferus testis tikus. Tanda panah putih menunjukkan sel Sertoli. Kontrol (K0), menggunakan pewarnaan HE, pembesaran 40 kali



Gambar 2b. Gambaran histologis tubulus seminiferus testis tikus. Tanda panah putih menunjukkan sel Sertoli. Injeksi formalin dosis 1 mg/kg BB (K1), menggunakan pewarnaan HE, pembesaran 40 kali



Gambar 2c. Gambaran histologis tubulus seminiferus testis tikus. Tanda panah putih menunjukkan sel Sertoli. Injeksi formalin dosis 2,5 mg/kg BB (K2), menggunakan pewarnaan HE, pembesaran 40 kali



Gambar 2d. Gambaran histologis tubulus seminiferus testis tikus. Tanda panah putih menunjukkan sel Sertoli. Injeksi formalin dosis 5 mg/kg BB (K3), menggunakan pewarnaan HE, pembesaran 40 kali

Pada Gambar 2a, 2b, 2c, dan 2d terlihat jumlah sel Sertoli mengalami penurunan, selain itu juga terlihat perbedaan dari bentuk tubulus seminiferus antara K0, K1, K2, dan K3. Tubulus seminiferus pada K0 berbentuk bulat sebagaimana normalnya, sedangkan pada K1, K2, dan K3 bentuknya tidak bulat lagi dan terlihat mengecil (atrofi). Menurut Epstein (2012), morfologi testis yang mengalami atrofi menunjukkan tidak adanya perkembangan sel spermatogenik, atrofi tubulus seminiferus, penipisan lapisan epitel membran basalis, dan penurunan jumlah sel interstitial. Lebih lanjut Eroschenko (2003), menyatakan bahwa tubulus seminiferus sangat penting untuk proses spermatogenik yang merupakan tempat dari sel-sel spermatogenik menjadi matang diubah menjadi spermatozoa matang. Hasil penghitungan jumlah sel Sertoli pada tikus putih yang diinjeksi formalin dosis berbeda dapat dilihat pada Tabel 2.

Tabel 2. Rata-rata ± SD jumlah sel Sertoli berbagai kelompok perlakuan

Perlakuan	Jumlah Sel Sertoli
K0	9,50 ± 0,21 ^a
K1	5,60 ± 0,13 ^b
K2	4,43 ± 0,15 ^c
K3	2,50 ± 0,21 ^d

^{a,b,c,d} Superskrip yang berbeda menunjukkan adanya perbedaan yang sangat nyata ($p < 0,01$)

Berdasarkan hasil ANAVA satu arah terhadap jumlah sel Sertoli menunjukkan perbedaan sangat nyata antar perlakuan ($p < 0,01$). Hasil ini menunjukkan bahwa injeksi formalin dosis 1,0; 2,5; dan 5,0 mg/kg BB secara intraperitoneal selama 14 hari berpengaruh sangat nyata ($p < 0,01$) terhadap jumlah sel Sertoli pada tikus putih *strain* Wistar. Hasil uji lanjut dengan uji berganda Duncan menunjukkan perbedaan yang nyata ($p < 0,01$) rata-rata jumlah sel Sertoli pada perlakuan K0 lebih tinggi sangat nyata ($p < 0,01$) dibandingkan dengan K1, K2, dan K3. Rata-rata jumlah sel Sertoli pada

perlakuan K1 lebih tinggi sangat nyata ($p < 0,01$) dibandingkan dengan K2 dan K3. Rata-rata jumlah sel Sertoli pada perlakuan K2 lebih tinggi sangat nyata ($p < 0,01$) dibandingkan dengan K3. Hasil ini membuktikan bahwa injeksi formalin dosis 1,0; 2,5; dan 5,0 mg/kg BB secara intraperitoneal dapat menurunkan jumlah sel Sertoli pada tubulus seminiferus testis tikus putih *strain* Wistar. Semakin tinggi dosis formalin yang diberikan semakin sedikit jumlah sel Sertoli yang ditemukan.

Sel Sertoli pada mamalia berperan penting dalam diferensiasi dan perkembangan fungsi testis, dimana jumlah sel Sertoli pada testis secara pasti menentukan ukuran testis dan produksi sperma sehingga kerusakan atau penurunan jumlah sel Sertoli otomatis akan menurunkan produksi sperma dan meningkatkan jumlah sperma abnormal yang mengakibatkan infertilitas (Schulz dkk., 2005). *Folicle Stimulating Hormone* mengawali proses proliferasi spermatogenesis dan testosteron berdifusi dari sel interstitial yang diperlukan untuk pematangan akhir spermatozoa (Agarwal dkk., 2003). Terhambatnya pembentukan FSH, maka spermatogenesis akan terganggu dan juga menyebabkan turunnya jumlah sel Sertoli (Guyton dan Hall, 2008). Menurut Boekelheide dkk. (2000), terjadinya penurunan jumlah sel Sertoli mengindikasikan kegagalan fungsi sel Sertoli melindungi sel-sel germinal terhadap apoptosis. Kerusakan sel Sertoli akan mengganggu proses spermatogenesis. Lebih lanjut Lohiya dkk. (2002), menyatakan jika fungsi sel Sertoli terganggu, maka sekresi ABP, suplai nutrisi, faktor pertumbuhan, laktat, dan transferin juga terganggu karena zat-zat tersebut sangat dibutuhkan dalam proses spermatogenesis.

Selain itu, terjadinya penurunan jumlah sel Sertoli pada tubulus seminiferus testis tikus putih *strain* Wistar setelah pemberian formalin juga diakibatkan terjadinya peningkatan produksi radikal bebas sehingga terjadi reaksi peroksidasi lipid yang berlebihan pada tingkat jaringan sel gonad (testis). Terutama kerusakan pada membran sel epitel germinal tubulus seminiferus dan degenerasi sel testis. Sebagaimana dilaporkan oleh Saito dkk. (2005), bahwa pemberian formalin yang merupakan sumber radikal bebas eksogen yang dapat meningkatkan produksi senyawa oksigen reaktif dalam tubuh. Senyawa oksigen reaktif seperti O_2^- , H_2O_2 , dan OH^- , merupakan mediator yang memegang peranan penting dalam kejadian kerusakan oksidatif pada sel termasuk sel Sertoli. Zhou dkk. (2011), juga melaporkan bahwa pemberian formalin secara inhalasi dapat menurunkan secara efektif sistem antioksidan testis yang mengakibatkan peningkatan peroksidasi lipid yang ditandai dengan peningkatan malondialdehid (MDA) pada testis dan menyebabkan stress oksidatif. Malondialdehid merupakan produk penting peroksidasi lipid dan berhubungan dengan biosintesis lipid melalui kerusakan lipid terutama pada phospholipid. Peroksida lipid menyebabkan kerusakan pada membran sel, sehingga menimbulkan gangguan pada membran dan organel sel.

Hasil penelitian Dhalila (2017), pemberian formalin secara intraperitoneal pada tikus putih *strain* Wistar selama 14 hari dosis 1,0; 2,5; dan 5,0 mg/kg BB menyebabkan penurunan jumlah sel spermatogenik yang meliputi sel spermatogonia, sel spermatosit primer, dan spermatid pada tikus putih *strain* Wistar. Hal ini diduga bahwa jumlah sel Leydig dan sel Sertoli mengalami penurunan sehingga jumlah sel spermatogenik juga mengalami penurunan. Lebih lanjut Saito dkk. (2005), penurunan jumlah sel Leydig dan sel Sertoli terjadi akibat kerusakan pada membran sel akibat adanya formalin yang merupakan sumber radikal bebas eksogen yang dapat meningkatkan produksi ROS.

KESIMPULAN

Pemberian formalin dosis 1,0; 2,5; dan 5,0 mg/kg BB secara intraperitoneal selama 14 hari menyebabkan penurunan jumlah sel Leydig dan sel Sertoli pada tikus putih (*Rattus norvegicus*) *strain* Wistar.

DAFTAR PUSTAKA

- Agarwal, A., R.A. Saleh, and M.A. Bedaiwi. 2003. Role of reactive oxygen species in the pathophysiology of human reproduction. *J. Fertil. Steril.* 79(4):829-843.
- Boekelheide, K., S.L. Fleming, K.J. Johnson, S.R. Patel, and H.A. Schoenfeld. 2000. Role of Sertoli cell in injury-associated testicular germ cell apoptosis. *Proc. Soc. Exp. Biol. Med.* 225(2):105-115.
- Cahyadi, W. 2006. *Analisis dan Aspek Kesehatan Bahan Tambahan Pangan*. Bumi Aksara, Jakarta.
- Chen, H. and B.R. Zirkin. 1999. Long-term suppression of Leydig cell steroidogenesis prevents Leydig cell aging. *Proc. Natl. Acad. Sci. USA.* 96(26): 14877-14881.
- Chowdury, A.R., A.K. Gautam, K.G. Patel, and H.S. Trivedi. 1992. Steroidogenic inhibition in testicular tissue of formaldehyde exposed rats. *Indian. J. Physiol. Pharmacol.* 36(3): 162-168.

- Colon, E. 2007. *Autocrine and Paracrine Regulation of Leydig Cells Survival in The Postnatal Testis*. Karolinka Institute. Stockholm.
- Dhalila, H. 2017. Pengaruh Pemberian Formalin terhadap Jumlah Sel Spermatogenik Testis Tikus Putih (*Rattus norvegicus*) Jantan Strain Wistar. *Skripsi*. Program Studi Pendidikan Dokter, Fakultas Kedokteran Universitas Syiah Kuala, Banda Aceh.
- Duong, A., C. Steinmaus, C.M. McHale, C.P. Vaughan, and L. Zhang. 2011. Reproductive and development toxicity of formaldehyde: A systemic review. *NIHPA*. 728(3): 118-138.
- Epstein, J.I. 2012. *The Lower Urinary Tract and Male Genital System*. 8th ed. Saunders, Philadelphia.
- Eroschenko, V.P. 2007. *Difiore's Atlas of Histology with Function Correlations*, 11th ed. EGC, Jakarta.
- Feldman, M. 1975. Reactions of nucleic acids and nucleoprotein with formaldehyde. *Pro. Nucl. Acid. Res. Mol. Biol.* 13: 1-49.
- Guyton, A.C. and J.E. Hall. 2001. *Reproductive and Hormonal Functions of the Male (and Function of the Pineal Gland)*. In: Textbook of Medical Physiology. 12th ed. W.B. Saunders Elsevier, Philadelphia.
- Guyton, A.C. dan J.E. Hall. 2008. *Buku Ajar Fisiologi Kedokteran*. Edisi ke-11. EGC, Penerbit Buku Kedokteran, Jakarta.
- Heryani, L.G.S.S, N.N.W. Susari, I.M. Kardena, dan D.N.D.I. Laksmi. 2011. Paparan formalin menghambat proses spermatogenesis pada mencit. *J. Vet.* 12(3): 214-220..
- Kierman, J.A. 1990. *Histological & Histochemical Methods: Theory & Practice*. 2nd ed. Pergamon Press, England.
- Lohiya, N.K., B. Manivannan, P.K. Mishra, N. Pathak, S. Sriram, S. Bhande, and S. Panneerdoss. 2002. Chloroform extract of *Carica papaya* seeds induces long-term reversible azoospermia in langur monkey. *Asian. J. Androl.* 4(1): 17-26.
- Novita, F. 2016. Diameter Tubulus Seminiferus, Jumlah Sel Sertoli, dan Jumlah Sel Leydig Tikus Putih Diabetes dan Diterapi dengan Ekstrak Buah Pare. *Skripsi*. Fakultas Kedokteran Hewan, Universitas Syiah Kuala, Banda Aceh.
- Nurheti, Y. 2007. *Awas Bahaya! Dibalik Lezatnya Makanan*. Penerbit CV Andi Offset, Yogyakarta.
- Olayaki, L.A., E.O. Edeoja, O.R. Jimoh, O.K. Ghazal, A. Olawepo, A.G. Jimoh, and S.A. Biliaminu. 2008. Effects of cigarette smoking on urinary testosterone excretion in men. *Biochemistry*. 20(1): 29-32.
- Pangkahila, W. 2007. *Anti-Aging Medicine. Memperlambat Penuaan Meningkatkan Kualitas Hidup*. Penerbit Buku Kompas, Jakarta.
- Saito, Y., K. Nishio, Y. Yoshida, and E. Niki. 2005. Cytotoxic effect of formaldehyde with free radicals via increment of cellular reactive oxygen species. *Toxicology*. 210(2-3): 235-245.
- Schulz, R.W., S. Menting, J. Bogerd, L.R. Franca, D.A. Vilela, and H.P Godinho. 2005. Sertoli cell proliferation in the adult testis evidence from two fish species belonging to different orders. *Biol. Reprod.* 73(3): 891-898.
- Stell, R.G.D. dan J.H. Torrie. 1990. *Prinsip dan Prosedur Statistika: Suatu Pendekatan Biometrik*. Gramedia, Jakarta.
- Wahyuni, R.S. 2012. Pengaruh Isoflavon terhadap Kadar Hormon Testosteron, Berat Jenis, Diameter Tubulus Seminiferus, dan Spermatogenesis Tikus Putih Jantan (*Rattus norvegicus*). *Tesis*. Program Studi Ilmu Biomedik, Universitas Andalas, Padang.
- World Health Organization (WHO). 2005. *Concise International Chemocal Assessment Document 40 Formaldehyde*. World Health Organization Geneva.
- Winarsi, H. 2007. *Antioksidan Alami dan Radikal Bebas, Potensi dan Aplikasinya dalam Kesehatan*. Kanisius, Yogyakarta.
- Yuningtyaswari, K. Muhammad, dan Z. Noor. 2013. Pengaruh pendedahan pengharum ruangan gel dan spray terhadap diameter tubulus seminiferus dan konsentrasi sperma pada tikus (*Rattus norvegicus*). *Artikel. Mutiara Medika*. 13(1): 28-36.
- Zhou, D.X., S.D. Qiu, J. Zhang, H. Tian, and H.X. Wang. 2006. The protective effect of vitamin E against oxidative damage caused by formaldehyde in the testes of adult rats. *Asian. J. Androl.* 8(5): 584-588.
- Zhou, D.X., J. Zhang, H.X. Wang, Y. Xue. 2011. Effect of formaldehyde exposure on structure and function of epididymis in adults rats: A histological and biochemical study. *Toxicol. Environ. Chem.* 93: 134-144.